Organogénesis del oído medio

D Bastian
P Tran Ba Huy

Resumen. – Contrariamente al oído interno membranoso de origen ectoblástico, el oído medio es de origen endoblástico y se presenta al principio como un divertículo del intestino primitivo anterior desarrollado a partir de la primera hendidura endobranquial. Este divertículo se interpone entre el oído interno y el oído externo. Incluye los huesecillos de origen mesoblástico y se pone en contacto con el conducto auditivo externo para formar la membrana timpánica.
Se considerará sucesivamente la formación de:
— las cavidades y las paredes del oído medio;
— la cadena de los huesecillos;
— el tímpano.
De una manera general, todas las estructuras del oído medio y las del oído externo derivan del aparato branquial, que se reseñará brevemente.

© 2000, Editions Scientifiques et Médicales Elsevier SAS, París. Todos los derechos reservados.

Reseña de la constitución del aparato branquial (figs. 1, 2 y 3)

El aparato branquial constituye la pared lateral de la cabeza del embrión a nivel del intestino faríngeo. En el embrión humano de 5 mm (32 días), el aparato branquial está formado exteriormente por cuatro arcos branquiales. Estos arcos, enumerados de 1 a 4 desde delante hacia atrás, están separados los unos de los otros por cuatro hendiduras dorsoventrales recubiertas, como los arcos, por ectoblasto. Son las hendiduras o surcos ectobranquiales. La primera hendidura separa el primer arco del segundo. Del mismo modo, en la cavidad faríngea, existen a cada cara lateral de la faringe, cinco hendiduras recubiertas, como el resto de la faringe, por endoblasto. Se trata de las hendiduras o surcos endobranquiales. Las cuatro primeras hendiduras endobranquiales se sitúan a nivel de las hendiduras ectobranquiales. El adosamiento del fondo de ambas hendiduras constituye la membrana obturadora. Cada arco posee un mesodermo en el cual se desarrollan un cartílago, una arteria o arco aórtico y un nervio que inerva los músculos llamados branquiales. El primer arco es el arco maxilomandibular, el segundo es el arco hioideo (estiloestapédico) y el tercero, el arco tiroideo.

Este aparato se denomina branquial pues recuerda (pero solamente recuerda) al dispositivo observado en los vertebrados acuáticos. No obstante, existen restricciones y en los embriones de los mamíferos, ese aparato difiere esencialmente pues:

— las membranas obturantes nunca están abiertas;

— es un dispositivo muy temporal y muy precoz que se observa únicamente entre los estadios en que el embrión mide 3 mm (28 días) y 13 mm (40 días);

— no posee en absoluto la misma significación que en los peces, para los cuales constituye el futuro órgano respiratorio.

Se trata de una similitud de forma pero no de función entre un estado embrionario muy transitorio en los mamíferos y un estado adulto permanente en los peces.

Dominique Bastian : *Maître de conférences des Universités, praticien hospitalier UFR Lariboisière-Saint-Louis, Institut d'anatomie, UFR biomédicale des Saints-Pères.*
Patrice Tran Ba Huy: *Professeur des Universités, praticien hospitalier, service d'ORL de l'hôpital Lariboisière.*
Hôpital Lariboisière, 2, rue Ambroise-Paré, 75010 Paris.

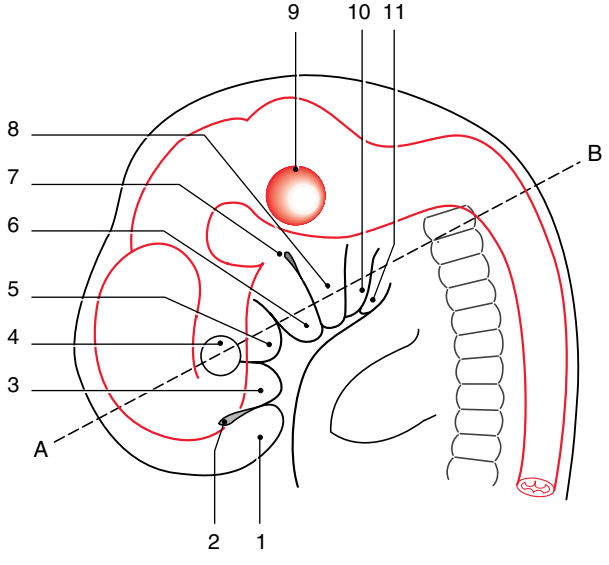

1 *Aparato branquial del embrión humano (5 mm vértex-cóccix 32 días).*
1. Primordio nasal interno; 2. placoda olfativa; 3. primordio nasal externo; 4. placoda óptica; 5. primordio maxilar (1er arco); 6. primordio mandibular (1er arco); 7. 1ª hendidura ectoblástica; 8. 2º arco; 9. vesícula ótica; 10. 3er arco; 11. 4º arco.

Formación de las cavidades del oído medio

El conjunto de las cavidades del oído medio deriva de un divertículo endoblástico de la faringe primitiva, que se encuentra entre la cápsula óptica de origen ectoblástico, del lado interno, y el futuro conducto auditivo externo de origen epiplástico (parte del ectoblasto del que no derivan elementos nerviosos). Este divertículo o canal tubotimpánico de Kölliker nace de la primera hendidura endobran-

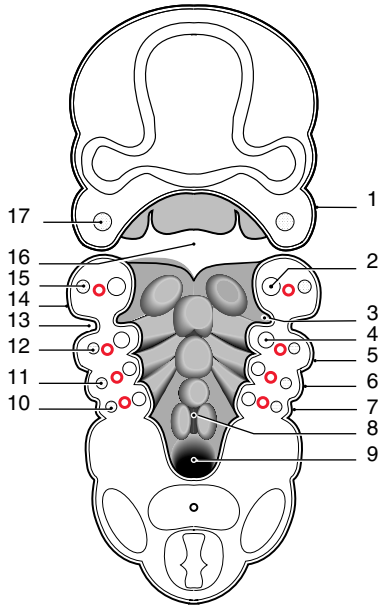

2 *Corte transversal siguiendo la línea AB de la figura 1 - Vista superior del segmento inferior.*
1. Primordio maxilar (1er arco); 2. cartílago de Meckel; 3. 1ª hendidura endoblástica; 4. cartílago de Reichert; 5. 2º arco; 6. 3er arco; 7. 4º arco; 8. orificio laríngeo; 9. orificio esofágico; 10. nervio vago; 11. nervio glosofaríngeo; 12. nervio facial; 13. 1ª hendidura ectoblástica; 14. primordio mandibular (1er arco); 15. nervio mandibular (V); 16. hendidura bucal; 17. nervio maxilar (V2).

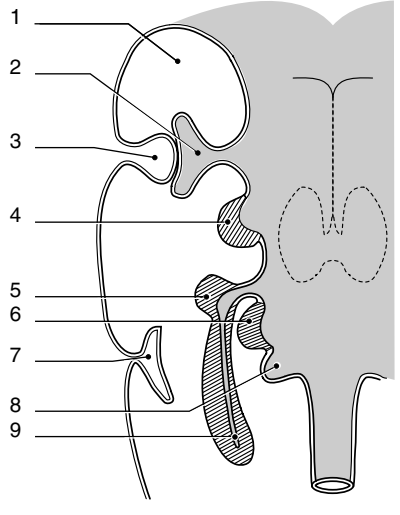

3 *Derivados branquiales.*
1. Primordio mandibular; 2. canal tubotimpánico (1ª hendidura) futura trompa y caja del tímpano; 3. futuro conducto auditivo externo (2ª hendidura); 4. amígdala palatina; 5. paratiroides inferior (3ª hendidura); 6. paratiroides superior (4ª hendidura); 7. seno cervical (2ª, 3ª y 4ª hendiduras ectoblásticas); 8. último cuerpo branquial (5ª hendidura); 9. timo.

quial *(fig. 4)*. Formará los epitelios de la trompa de Eustaquio, de la caja del tímpano y de las cavidades mastoideas. Durante su expansión, este canal tubotimpánico se encuentra con la cadena osicular en formación en el mesodermo interpuesto entre el conducto auditivo externo y la cápsula óptica.

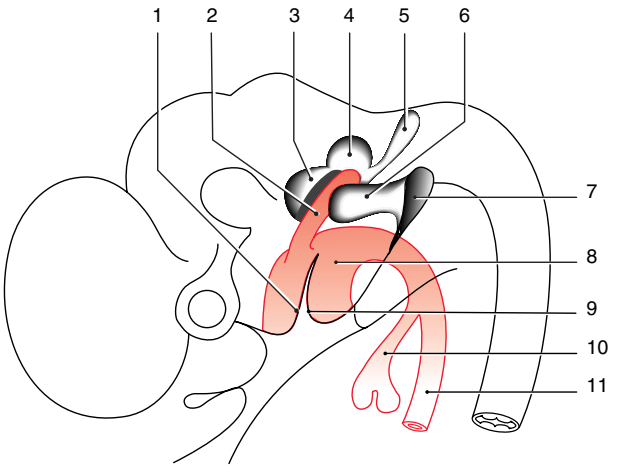

4 *Canal tubotimpánico - Vista lateral izquierda del extremo cefálico de un embrión de 5 mm.*
1. Primordio maxilar (1er arco); 2. canal tubotimpánico; 3. sáculo; 4. utrículo; 5. canal endolinfático; 6. placa epitelial; 7. 1ª hendidura ectoblástica; 8. faringe primitiva; 9. primordio mandibular; 10. divertículo traqueobronquial; 11. esófago.

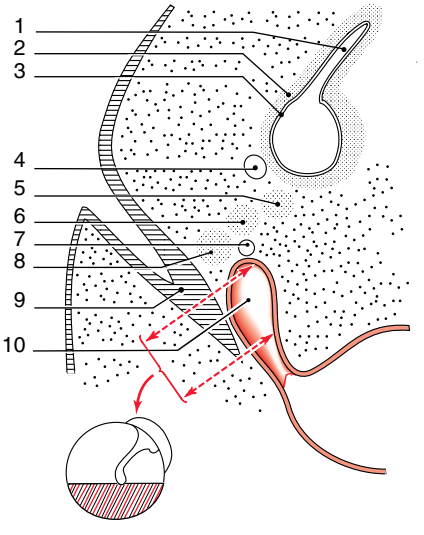

5 *Primer estadio de la formación de la cavidad del tímpano.*
1. Canal endolinfático; 2. cápsula ótica; 3. vesícula ótica; 4. nervio facial; 5. futuro estribo (stapes); 6. futuro yunque (incus); 7. cuerda del tímpano; 8. futuro martillo (malleus); 9. placa epitelial; 10. canal tubotimpánico.

FORMACIÓN DE LA CAJA DEL TÍMPANO

El canal tubotimpánico aparece en el embrión de 3 semanas (14 somitas). La parte lateral de este canal formará el esbozo de la caja, mientras que la parte medial, estrechada secundariamente, dará lugar a la trompa de Eustaquio. Hasta la 20ª semana, la cavidad de la caja sólo está representada por una fina hendidura separada del tejido conjuntivo embrionario por el epitelio tubotimpánico. La extensión de la caja pasa esquemáticamente por tres etapas sucesivas *(figs. 5, 6 y 7):*

— formación de la cavidad timpánica primaria que corresponderá a la parte de la caja situada por debajo de los huesecillos, es decir por debajo del extremo del mango del martillo (*manubrium mallei*);

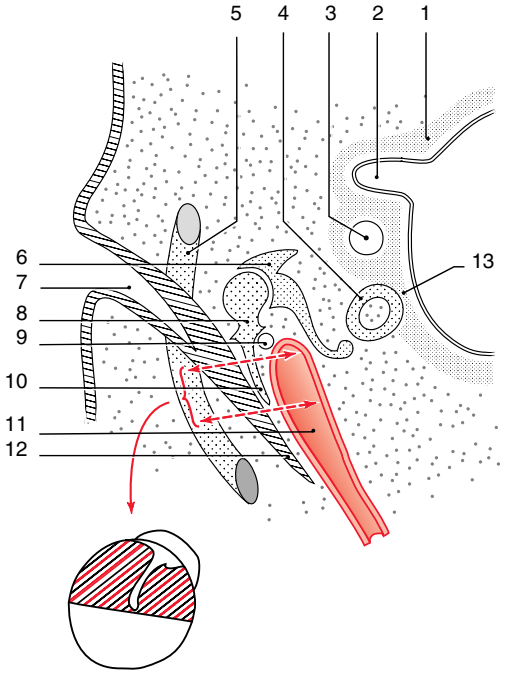

6 *Segundo estadio de la formación de la cavidad timpánica.*
1. Cápsula ótica; 2. canal semicircular lateral; 3. nervio facial; 4. anillo del estribo (annulus stapedialis); 5. hueso timpánico; 6. incus; 7. futuro conducto auditivo externo; 8. martillo; 9. cuerda del tímpano; 10. mango del martillo; 11. canal tubotimpánico; 12. placa epitelial; 13. lamina stapedialis.

— formación del resto del atrio hasta el cuello del martillo;
— y finalmente formación del ático (receso epitimpánico).
Estas dos últimas cavidades aparecen entre la 10ª y la 30ª semana (la caja del tímpano puede dividirse en atrio y ático).

Relaciones del canal tubotimpánico con el conducto auditivo externo (meato acústico externo)

El canal tubotimpánico se pone en contacto con el fondo del futuro conducto auditivo externo en el embrión de 5 semanas (25 mm). En esta fase, el conducto auditivo externo, desarrollado a partir de la primera hendidura ectobranquial, sólo representa una masa celular llena (placa epitelial). Ésta sólo se ahondará más tarde, desde la superficie hacia la profundidad. La membrana del tímpano se formará por el adosamiento del fondo del canal tubotimpánico, de un lado, y el fondo del conducto auditivo externo, de otro. Cabe mencionar dos características morfológicas:
— en este estadio, el extremo dorsal del canal tubotimpánico o cavidad timpánica primitiva, sólo está en relación con la parte más baja del fondo de la hendidura ectobranquial, por debajo del esbozo del manubrio del martillo, es decir con la porción inferior del futuro tímpano. Esta cavidad del tímpano primitiva formará la parte más declive de la caja, que aparece en primer lugar:
— el contacto entre las dos bolsas ecto y endobranquial está en un plano oblicuo. La placa epitelial entra en relación con la pared lateral y la parte adyacente de la pared inferior del canal tubotimpánico. Esta disposición explica la oblicuidad de la membrana del tímpano *(figs. 5 y 6).*

Relaciones del canal tubotimpánico con la cápsula ótica

El receso tubotimpánico se pone en contacto con la cara externa de la vesícula ótica, que, en este estadio, está recubierta de una cápsula cartilaginosa. Debido al crecimiento simultáneo pero desigual del receso y de la cápsula, las relaciones entre estos dos elementos se modifican. Finalmente la cavidad timpánica se encuentra contra la parte anterior de la cara externa de la cápsula ótica, futura pared ósea de la caja.

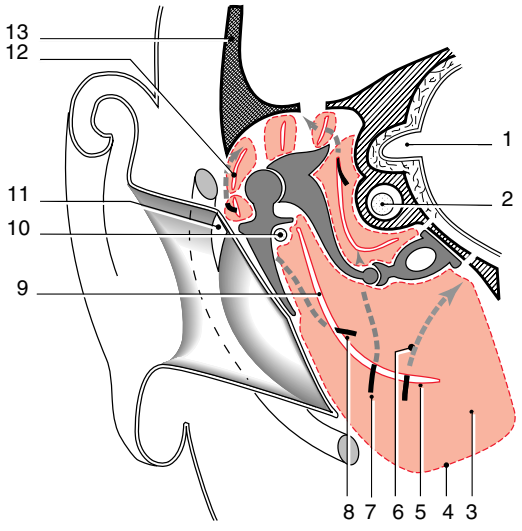

7 *Último estadio de la formación de la cavidad timpánica (formación del ático).*
1. Canal semicircular lateral; 2. nervio facial; 3. tejido conjuntivo embrionario; 4. futura posición de la mucosa de la caja; 5. epitelio tubotimpánico; 6. saccus posticus; 7. Saccus superior; 8. saccus medius; 9. epitelio del canal tubotimpánico; 10. cuerda del tímpano; 11. membrana fláccida; 12. cavidad del ático - saccus medius; 13. parte escamosa del temporal.

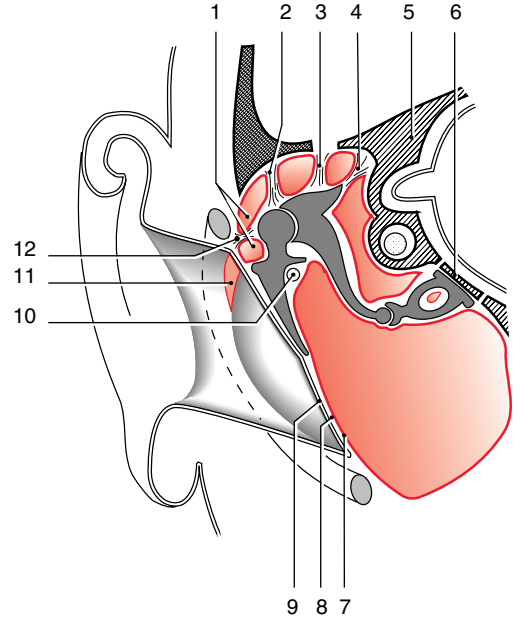

8 *Estado adulto de la cavidad timpánica después de la reabsorción del tejido conjuntivo y neumatización.*
1. Ático; 2. ligamento superior del martillo; 3. ligamento superior del yunque; 4. ligamento posterior del yunque; 5. parte petrosa del temporal; 6. lamina stapedialis; 7. capa mucosa de la membrana del tímpano; 8. capa mesodérmica del tímpano; 9. capa cutánea del tímpano; 10. cuerda del tímpano; 11. membrana fláccida del tímpano; 12. ligamento externo del martillo.

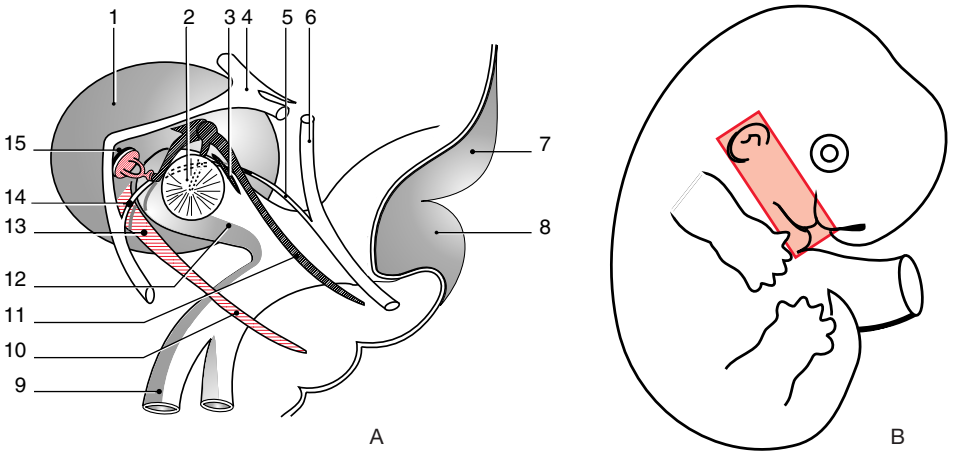

9 *Zona del oído medio en un embrión de 20 mm.*
1. Cápsula ótica cartilaginosa; 2. tímpano; 3. hueso gonial; 4. nervio facial; 5. cuerda del tímpano; 6. nervio lingual (V3); 7. primordio maxilar; 8. primordio mandibular; 9. esófago; 10. cartílago de Reichert; 11. cartílago de Meckel; 12. canal tubotimpánico; 13. base de la apófisis estiloides incorporada en el suelo de la caja; 14. cuerda del tímpano; 15. ventana oval.

Relaciones del canal tubotimpánico con los huesecillos y la cuerda del tímpano (*fig. 7*)

El canal tubotimpánico, limitado por una capa de endodermo, al progresar en el tejido conjuntivo, va a encontrase con la cadena de los huesecillos en formación por encima de él. Es necesario subrayar que los esbozos de los huesecillos al principio son estructuras extratimpánicas y sólo se incorporan a la caja del tímpano secundariamente.

Efectivamente, hacia el 8º mes, la parte del canal tubotimpánico que forma la cavidad del tímpano primitiva, envía prolongaciones o divertículos que se insinúan entre los huesecillos, los rodean y los recubren completamente con una capa de endodermo.

Se describen cuatro divertículos o saccus

— el *saccus anticus* que puede formar el receso supratubárico;

— el *saccus medius* que pasa entre el mango del martillo y la apófisis larga del yunque (istmo anterior de la caja) y forma el ático y las celdas de la parte petrosa de la mastoides;

— el *saccus superior* que pasa bajo el estribo y luego hacia adentro de la apófisis larga del yunque (istmo posterior) y forma las celdas de la parte escamosa de la mastoides;

— el *saccus posticus* forma el *hipotympanum*, la cavidad de la ventana redonda, el seno timpánico y la mitad inferior de la cavidad de la ventana oval. En los lugares donde estos diferentes divertículos entran en contacto se constituyen mesos. Algunos se resorben y otros persisten y unen los huesecillos a las paredes de la caja. En su grosor se desarrollarán los ligamentos suspensorios del yunque y del martillo. Esta extensión secundaria de la cavidad del tímpano primitiva «complica» considerablemente la forma de la caja creando numerosos recesos y sacos entre los cuales la mucosa se amolda sobre las estructuras originalmente extratimpánicas. Así, se formarán los pliegues timpanomaleolares alrededor de la cuerda del tímpano y del ligamento anterior del martillo; del mismo modo, el esbozo del mango del martillo se incluirá en el grosor del futuro tímpano.

FORMACIÓN DE LA TROMPA DE EUSTAQUIO (TROMPA AUDITIVA)

La trompa de Eustaquio está formada por la parte inicial del receso tubotimpánico que se estrecha secundariamente y conecta la cavidad de la rinofaringe a la pared anterior de la caja del tímpano. Está tapizada, como el resto de las cavidades, con un epitelio de origen endodérmico.

FORMACIÓN DEL ANTRO Y LAS CAVIDADES MASTOIDEAS

En el transcurso del 6º mes, el antro mastoideo se forma a partir de un divertículo dorsal de la caja. Las células mastoideas también comienzan a desarrollarse durante la vida fetal (8º mes), pero la mayoría de ellas se formarán sólo después del nacimiento.

MECANISMO DE FORMACIÓN DE LAS CAVIDADES DEL OÍDO MEDIO

Estas cavidades se forman por medio de tres mecanismos:

— resorción del tejido conjuntivo embrionario;

— invasión por el epitelio tubotimpánico;

— neumatización de las cavidades.

Los dos primeros mecanismos se producen durante la vida fetal. El tercero comienza con la respiración, al nacer, y se prolonga durante varios años.

Hasta el nacimiento, las cavidades formadas y limitadas por el epitelio del receso tubotimpánico son casi virtuales porque persiste tejido conjuntivo embrionario entre este epitelio y las futuras paredes definitivas de estas cavidades. La caja timpánica en particular, parece durante mucho tiempo una simple hendidura en donde la mucosa, de aspecto engrosado y edematoso, impide más o menos los movimientos de los huesecillos *(figs. 7 y 8)*.

En el momento del nacimiento, con la instauración de la respiración, estas cavidades se rellenan de aire (neumatización) y el tejido conjuntivo embrionario se reabsorbe completamente. Los huesecillos adquieren una movilidad normal algunos meses después del nacimiento. La formación de células mastoideas prosigue durante la infancia.

Este fenómeno de neumatización, secundario a la respiración, recuerda la relación que existe, en la evolución de los vertebrados, entre la aparición de las cavidades del oído medio y la conquista del hábitat terrestre por los tetrápodos.

Formación de las paredes óseas

Ya se ha tratado la formación de las cavidades, rodeadas por un epitelio que deriva del endodermo faríngeo y que toma la forma del receso tubotimpánico. Las cavidades del oído medio se desarrollan en esta parte de la base del cráneo que se halla en la frontera de la bóveda. Las paredes óseas son

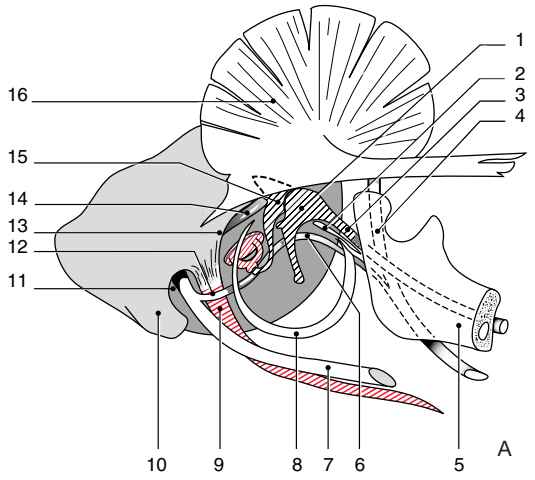

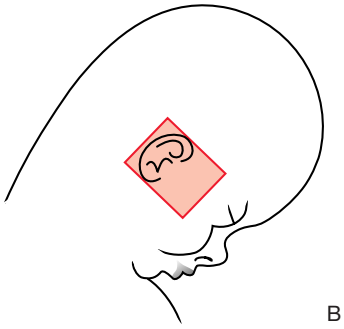

10 *Zona del oído medio en un feto de 80 mm.*
1. Cabeza del martillo; 2. hueso gonial (apófisis anterior del martillo); 3. cartílago de Meckel; 4. nervio lingual; 5. mandíbula; 6. cuerda del tímpano; 7. nervio facial; 8. hueso timpánico; 9. apófisis estiloides; 10. futura apófisis mastoides; 11. agujero estilomastoideo; 12. cuerda del tímpano; 13. crista paraotica; 14. nervio facial (2º segmento); 15. yunque; 16. porción escamosa del temporal.

complejas y compuestas de elementos yuxtapuestos, de origen diferente, y sufren un proceso de osificación distinto, ya sea encondral o de membrana.

La base del cráneo resulta de una osificación encondral; el esbozo conjuntivo se vuelve cartilaginoso (neurocráneo cartilaginoso) y se osifica (osificación encondral).

La bóveda del cráneo resulta de la osificación directa (o de membrana) del esbozo conjuntivo (neurocráneo membranoso).

El hueso temporal resulta de la fusión, durante la infancia y la adolescencia, de tres partes.

PEÑASCO O HUESO PERIÓTICO

Formará el peñasco del hueso temporal. Resulta de la osificación de la cápsula cartilaginosa que envuelve la vesícula ótica (laberinto membranoso). Las cavidades abiertas dentro del peñasco constituirán el laberinto óseo. Una expansión lateral de la cápsula ótica formará el tegmen tympani o techo de la caja. La cápsula ótica cartilaginosa incorporará cierto número de elementos que, más tarde, serán incluidos en los conductos que atraviesan el peñasco. La carótida interna en el canal carotídeo y el nervio facial en el acueducto de Falopio. El nervio facial pasa al principio entre la cóclea y el utrículo siguiendo un trayecto transversal perpendicular al eje mayor del peñasco y luego desciende verticalmente. Su trayecto vertical parece estar desviado hacia atrás y hacia afuera por el canal tubotimpánico. Así está formada la segunda porción del facial oblicuo hacia atrás y hacia afuera y la tercera porción vertical está contra la pared posterior de la caja. El canal tubotimpánico se amolda sobre la cara externa de la cápsula ótica a nivel de las ventanas redonda y oval, de la cóclea, cuya prominencia en el interior de la caja llevará el nombre de promontorio y del canal semicircular externo *(fig. 8).*

HUESO ESCAMOSO O PARTE ESCAMOSA DEL TEMPORAL

Hueso membranoso que forma parte de la bóveda y que constituirá en particular la pared externa del ático o pared del receso y la parte externa del techo de la caja.

HUESO TIMPÁNICO

Hueso de membrana, que, en el nacimiento, aún posee la forma de un anillo incompleto abierto arriba. La cuerda del tímpano extendida entre el VII por detrás y el nervio lingual (V) por delante está, como se ha visto, secundariamente incorporada en el grosor del tímpano, en donde cruza la cara interna del cuello del martillo. Sale de la caja con una expansión del ligamento anterior del martillo, pasando entre el tegmen tympani hacia arriba y el timpánico por abajo.

APÓFISIS MASTOIDES

Forma parte del peñasco. Está ausente en el nacimiento, pero, hacia el término del primer año, es una prominencia visible en la superficie del temporal. El crecimiento más fuerte de la apófisis mastoides se produce entre el tercer año y la pubertad. Su neumatización determina su volumen.

En resumen, la caja del tímpano del recién nacido tiene un tamaño idéntico al del adulto. El desarrollo del tímpano está terminado.

Formación de los huesecillos y sus músculos

Los huesecillos derivan del esqueleto de los dos primeros arcos branquiales, excepción hecha de la cara vestibular de la base del estribo que deriva de la cápsula ótica. Poseen características comunes muy originales, puesto que son los primeros huesos del organismo que se osifican completamente y que alcanzan su tamaño adulto ya en el feto (6 meses). Cada huesecillo se osifica a partir de un único centro.

Cada arco branquial posee en su tejido conjuntivo un esqueleto en forma de tallo cartilaginoso. El conjunto de estos tallos cartilaginosos constituye el esplacnocráneo cartilaginoso (por oposición al esplanocráneo membranoso). Las extremidades dorsales de los cartílagos de los dos primeros arcos se encuentran cerca de la cara inferior externa de la cápsula ótica. El receso tubotimpánico se ubica por debajo de la parte dorsal del cartílago del primer arco y encima de la del cartílago del segundo arco *(fig. 9).*

— El cartílago del primer arco está formado por una parte dorsal y una ventral. En la parte dorsal se aísla una masa mesenquimatosa, que corresponde probablemente al cartílago palatocuadrado de los reptiles. La parte ventral, más larga, se denomina cartílago de Meckel. En el mesénquima del palatocuadrado aparece el esbozo cartilaginoso del yunque, mientras que la parte dorsal del cartílago de Meckel formará el primordio del martillo.

— La parte posterior del cartílago del segundo arco o de Reichert se interpone entre la cara posterointerna del palato-

cuadrado y la cápsula ótica cartilaginosa. En esta parte posterior aparecerá el esbozo del estribo, que completa la cadena osicular entre el yunque (articulación incudestapedial) y el oído interno *(fig. 9).*

ESTRIBO (STAPES)

El estribo es el primero de los 3 huesecillos en aparecer (embrión de 7 mm, 33er día). Su origen a partir del segundo arco está marcada por sus relaciones con la arteria del segundo arco o arteria estapedial que atraviesa el esbozo del estribo, lo que le da así una forma de anillo *(annulus stapedialis).* En el embrión humano, esta arteria desaparece rápidamente. Pero su importancia debe ser subrayada pues gracias a un proceso de anastomosis, transforma la arteria meníngea media, rama de la carótida interna, en una rama de la carótida externa. El esbozo del estribo se desprende del resto del cartílago de Reichert al 38º día, salvo en la zona donde se formarán el músculo del estribo y su tendón. Una vez despegado del estribo, el cartílago de Reichert se une por una expansión dorsal a la crista parotica de la cápsula ótica *(fig. 10)* y da lugar a:

— la apófisis estiloides, cuya base está encastrada en el suelo de la caja del tímpano;

— el ligamento estilohioideo;

— la pequeña asta del hueso hioides.

Al 43º día, el borde interno del anillo del estribo se hunde en una depresión de la pared lateral de la cápsula ótica. Esta depresión es la futura ventana oval cuyo fondo es la lamina stapedialis. El borde interno del anillo se fusiona con esta hoja para formar la base propiamente dicha. Así, el estribo deriva de dos fuentes:

— el cartílago de Reichert dará lugar al *annulus stapedialis*;

— la cápsula ótica formará la *lamina stapedialis*.

Por lo tanto, la base presenta una vertiente timpánica que deriva del anillo del estribo y una vertiente vestibular que deriva de la cápsula ótica. Al principio, la base no tiene un borde neto sino que está conectada con la cápsula por una banda de tejido conjuntivo que le permite crecer y que sólo se transformará en ligamento anular cuando la base haya alcanzado su tamaño adulto. La osificación del estribo comienza hacia el final del 4º mes (20 semanas) a partir de un único centro de la cara del tímpano de la base y se extiende seguidamente a las dos ramas y a la cabeza.

Al 6º mes de vida fetal, el estribo ha alcanzado su tamaño adulto y está completamente osificado, salvo a nivel de la cara vestibular de la base y en la zona de articulación con el yunque. Una vez osificado, es sorprendente constatar que el estribo no se vuelve grueso. No presenta osificación, ni perióstica, ni interna. Por el contrario, se afinará puesto que la cara que mira hacia el centro del anillo del estribo se reabsorbe progresivamente y el tejido medular así expuesto es reemplazado por la mucosa timpánica. Las ramas del estribo se transforman en conductos y su cabeza, en cilindro hueco abierto hacia el centro del anillo.

El estribo se opone a todos los otros huesos del organismo y a las leyes de la osificación por el hecho de que se vuelve más ligero, mientras que, desde el estado fetal ya ha alcanzado sus dimensiones máximas y su forma adulta. El desarrollo de este huesecillo es extraordinario puesto que antes del nacimiento, el estribo ya presenta el aspecto del de un anciano: es un hueso particularmente débil y frágil cuyas fracturas no consolidan nunca.

YUNQUE (INCUS)

Es el segundo huesecillo en aparecer pero el primero en osificarse. El esbozo mesenquimatoso se individualiza al 45º día. Al 54º día, el esbozo cartilaginoso está formado y la articulación con el estribo es visible.

El yunque comienza a osificarse al principio del 4º mes, antes que el estribo. El primer punto de osificación está sobre la cara anterior de la apófisis larga. Al principio del 6º mes, el yunque está totalmente osificado, su tamaño es el del adulto. Sus paredes se engrosarán a expensas de la cavidad medular. Los procesos de reabsorción ósea y de osificación proseguirán toda la vida. Contrariamente al estribo, cuya arquitectura está definida desde el estadio fetal, la arquitectura del yunque se modifica durante toda la vida.

MARTILLO (MALLEUS)

Aparece en último lugar. El extremo anterior del martillo permanece soldado al cartílago de Meckel hasta el 5º mes. Este último desaparecerá y será reemplazado por el ligamento anterior del martillo acompañado por la cuerda del tímpano y prolongado por el ligamento esfenomandibular.

Cabe subrayar la doble osificación del martillo, membranosa y encondral. El primer punto de osificación aparece al principio del 2º mes, es decir bastante antes de su esbozo y formará la apófisis anterior o delgada del martillo. Es un punto de osificación membranosa. La apófisis anterior del martillo correspondería al hueso gonial de los reptiles. El resto del martillo se osifica al principio del 5º mes a partir del esbozo cartilaginoso. Como en el caso del yunque, el engrosamiento de las paredes se hace a expensas de la cavidad medular (osificación endostal o interna). A los 6 meses, está completamente osificado, salvo a nivel de un disco cartilaginoso que prolonga el extremo de su mango y que persiste muy a menudo en el adulto.

MÚSCULO DEL MARTILLO (TENSOR TYMPANI)

Se desarrolla en el mesodermo del primer arco branquial; por lo tanto, está inervado por una rama del nervio trigémino, nervio del primer arco, y particularmente por su rama mandibular destinada al arco mandibular (tronco común de los nervios del pterigoideo interno, del peristafilino externo y del músculo del martillo). El músculo del martillo está en continuidad con el peristafilino externo (tensor del velo del paladar).

MÚSCULO DEL ESTRIBO (MUSCULUS STAPEDIUS)

Es más pequeño y se desarrolla a partir del mesénquima (interhial), que conecta el cartílago de Reichert al estribo. Está inervado por una rama intrapetrosa del facial, nervio del segundo arco branquial. Su esbozo es visible en el embrión de 21 mm como una expansión del interhial. La continuidad entre el interhial y el laterohial desaparece al estadio de 40 mm. En el transcurso del desarrollo del músculo y de la articulación incudostapedial, el tendón encuentra su inserción sobre el cuello del estribo. No obstante, este tendón a menudo puede insertarse parcialmente sobre el yunque. (Para algunos especialistas, ésta sería una prueba del origen de la apófisis larga del incus a partir del segundo arco)

Formación del tímpano

El tímpano es el equivalente de la membrana obturadora de la primera hendidura branquial. Está formada por tres capas:

— una capa superficial (epidermis) de origen ectodérmico, formada por el fondo del conducto auditivo externo (epiblasto de la placa epitelial);

— una capa profunda de origen endodérmico, formada por la pared del receso tubotimpánico;

— una capa media mesodérmica (capa fibrosa o membrana propia) derivada del mesénquima de los dos primeros arcos branquiales.

La formación del tímpano consta de tres etapas:

— al principio, la unión del receso tubotimpánico con el conducto auditivo externo sólo forma la parte inferior del tímpano, situada por debajo del extremo del mango del martillo *(fig. 5);*

— cuando la caja se agranda hacia arriba (atrio), el mango del martillo y la cuerda del tímpano están incluidos en el grosor de la membrana. En el feto joven, el tímpano sólo está representado por la porción tensa *(fig. 6);*

— cuando el ático se desarrolla más tarde, el epitelio de la caja se adosa al conducto auditivo externo, pero sin interposición de tejido fibroso. Así se forma la porción fláccida o membrana de Schrapnell, al término del 6º mes *(figs. 7 y 8).*

En el feto, la cuerda del tímpano atraviesa la caja, extendida en línea recta, del nervio facial al nervio mandibular. Al desarrollarse el anillo timpánico (hueso de membrana) y soldarse al peñasco, la cuerda del tímpano es empujada hacia arriba, lo cual la obliga a tomar el trayecto en cruz que tiene en el adulto.

Malformaciones del oído medio

Excepto las malformaciones del estribo, la fijación congénita del estribo se debe a un defecto de diferenciación del ligamento anular. Conduce a una sordera de transmisión grave en un oído medio que, fuera de eso, es normal. Las malformaciones del martillo y del yunque a menudo están asociadas a anomalías del primer arco branquial, tales como las de la micrognatia (síndrome de Pierre Robin). Ciertas anomalías del oído medio y también externo e interno, forman parte de un conjunto de malformaciones múltiples que resultan principalmente de una transformación anómala de los constituyentes del primer arco en derivados adultos (síndrome del primer arco), (disostosis mandibulofacial o síndrome de Treacher Collins). El techo del ático puede faltar, en cuyo caso la duramadre está en contacto con la mucosa de la caja. Del mismo modo, la pared de la caja puede ser dehiscente a nivel de la carótida interna. Pueden existir malformaciones de la arteria de la cuerda del tímpano.

Cualquier referencia a este artículo debe incluir la mención del artículo original: Bastian D et Tran Ba Huy P. Organogenèse de l'oreille moyenne. Encycl Méd Chir (Editions Scientifiques et Médicales Elsevier SAS, Paris, tous droits réservés), Oto-rhino-laryngologie, 20-005-A-30, 1996, 8 p.

Bibliografía

[1] **ANSON BJ, BAST TH.** Development of the otic capsule of the human ear. Quart Bull Northw Univ Med Sch **1959** ; 32 : 157-172

[2] **ANSON BJ, BAST TH.** Development of the stages of the human ear. Quart Bull Northw Univ Med Sch **1959** ; 33 : 44-59

[3] **ANSON BJ, BAST TH.** Development of the incus of human ear. Quart Bull Northw Univ Med Sch **1959** ; 33 : 110-119

[4] **ANSON BJ, BAST TH.** The surgical significance of stapedial and labyrinthine anatomy. AMA Arch Laryngol **1960** ; 71 : 188-206

[5] **ANSON BJ, HANSON JS, RICHANY SF.** Early embryology of the auditory ossicles and associated structures in relation to certain anomalies observed clinically. Ann Otol Rhinol Laryngol **1960** ; 69 : 427-447

[6] **AREY LB.** Developmental anatomy. WB Saunders. Philadelphia. **1965** ; pp 227-243, 546-548

[7] **AUGIER M.** Le squelette céphalique. In : Poirier, Charpy, Nicolas eds. Traité d'anatomie humaine. T. I. Fasc 1. (4e ed). Masson. Paris. **1931**

[8] **BAST TH, ANSON BJ.** The temporal bone and the ear. Charles C. Thomas. Springfield. **1949**

[9] **BAST TH, ANSON BJ, RICHANY SF.** The development of the second branchial arch (Reichert's cartilage) facial nerve and associated structures in man. Quart Bull Northw Univ Med Sch **1956** ; 30 : 235-249

[10] **BRAUS H, ELZE C.** Anatomie des Menschen. Springer Verlag. Berlin. **1960** ; III : pp 719-728

[11] **DAVIES J.** Human developmental anatomy. Ronald Press Company. New York. **1963**

[12] **HAMILTON WJ, BOYD JP, MOSSMAN HW.** Human embryology. (4e ed). Heffer. Cambridge. Williams and Wilkins. Baltimore. **1972** ; pp 514-516

[13] **HANSON JR, ANSON BJ, BAST TH.** The early embryology of the auditory ossicles in man. Quart Bull Northw Univ Med Sch **1959** ; 33 : 358-379

[14] **KANAGASUNTHERAM R.** A note on the development of the tubotympanic recess int the human embryo. J Anat **1967** ; 101 : 731-741

[15] **MOORE KL.** L'être humain en développement. Vigot. Paris. **1974**

[16] **PATTEN BM.** Human embryology. (2nd ed). Blakiston. New York. Toronto. **1953** ; pp 422-424

[17] **PROCTOR B.** Surgical anatomy of the ear and temporal bone. Thieme. Stuttgart. New York. **1989**

[18] **RICHANY SF, BAST TH, ANSON BJ.** The development of the first branchial arch in man and the fate of Meckel cartilage. Quart Bull Northw Univ Med Sch **1956** ; 30 : 331-356